Veröffentlicht in der Zeitschrift für Röntgenkunde. Band 14. 1912.

# Ein Fall von halbseitigem chondrodystrophischem Zwergwuchs

---

Inaugural-Dissertation

zur

Erlangung der Doktorwürde

in der

Medizin, Chirurgie und Geburtshilfe

der

Hohen medizinischen Fakultät der Universität Marburg

vorgelegt von

**Julius Nathanson**
appr. Arzt aus Cöln a. Rh.

ACAD. MED. BAT. BIBL.

---

Marburg 1913.

Von der medizinischen Fakultät als Dissertation angenommen
am 16. Dezember 1912

Gedruckt mit Genehmigung der Fakultät

Referent: Geheimrat Prof. Dr. Matthes

Druck von Grimme & Trömel in Leipzig.

Zu den angeborenen und intrauterin erworbenen Skeletterkrankungen gehört ein Krankheitsprozeß, den wir seit 1892 nach dem Vorschlage Eduard Kaufmanns als Chondrodystrophia fötalis bezeichnen.

Die in Frankreich, Italien und England gebräuchliche, von Parrot eingeführte Benennung ist: Achondroplasie.

So charakteristisch und klinisch vollkommen eindeutig das Krankheitsbild dieser interessanten, in ihren Ursachen noch völlig rätselhaften Wachstumsanomalie erscheint, so schwankend und vielfach mißdeutet ist seit jeher seine Stellung in der Pathologie und seine Beziehung zu anderen Skelettveränderungen.

Die klinische Seite der Affektion, die Nachbeobachtung der überlebenden Achondroplasten ist bis in die neueste Zeit in der Literatur (besonders in der deutschen) sehr stiefmütterlich behandelt, obwohl der chondrodystrophische Zwergwuchs zu den am längsten bekannten Krankheitsformen überhaupt gehört und besonders den alten Geburtshelfern ein wohlbekannter, geläufiger Befund war.

Die medizinisch-historische Forschung, namentlich der französischen Schule, hat darauf aufmerksam gemacht, daß mehrere altägyptische Statuen des British Museum, besonders eine, die den alten Gott Pthah vorstellt, diese Deformität zeigen. Am Hof der spanischen Könige fungierten einige mißgestaltete Zwerge, die durch ihren Witz erheiterten, als Hofnarren. Dieselben zeigen unverkennbare Chondrodystrophie. Velasquez hat den Sebastian de Morra im Bilde verewigt. Skelette von chondrodystrophischen Zwergen finden sich fast in allen anatomischen Museen.

Die erste klare wissenschaftliche Beschreibung der Affektion

rührt wahrscheinlich von Sömmering (1791) her. Ihm folgten 1840—1879 Liston, Virchow, H. Müller, Scharlau, Winkler, Kehrer, Urtel, Fischer, Eberth.

Von diesen Autoren wurde die Affektion unter der irreführenden Bezeichnung „kongenitale Rachitis" beschrieben. Diese irrtümliche Bezeichnung und Auffassung verschwand erst allmählich nach den Publikationen von Parrot, Kirchberg und Marchand, Porak und Kaufmann.

In der Mehrzahl der beschriebenen Fälle wurden die Kinder totgeboren oder lebten nur einige Stunden oder Tage; doch wie aus der neueren Literatur ersichtlich, ist auch die Zahl der Überlebenden eine nicht unbeträchtliche. Heute sind uns Menschen, die ihrer angeborenen Skeletterkrankung nicht erlagen, in fast jedem Lebensalter bekannt. Die Fälle sind also keineswegs so extrem selten.

Eine erschöpfende Kenntnis über alle bisher vorliegenden überlebenden Fälle verdanken wir der Arbeit Siegerts. In dieser findet sich ein erstaunlich großes, bisher noch nirgend vereinigtes Material, mit Angaben über Geschlecht und Alter.

Durch diese Arbeit werden vor allem zwei Irrtümer endgültig richtig gestellt: der eine, daß nur ganz ausnahmsweise Chondrodystrophiker am Leben blieben, woran man bis vor einigen Jahren noch glaubte, sowie die irrtümliche Ansicht, die viele Anhänger fand, daß das weibliche Geschlecht zur Chondrodystrophie prädisponiere.

Siegert zählt im ganzen 53 weibliche Kranke auf, von 6 Monaten bis zu 42 Jahren; 50 männliche, ohne die historischen Vertreter, im Alter bis zu 62 Jahren.

Wenn wir diese Fälle nach ihrem Lebensalter ordnen, so erhalten wir folgendes Ergebnis:

| | | | |
|---|---|---|---|
| Aus dem ersten Lebensjahre: | | 7 | Fälle |
| „ „ 2.— 5. | „ | 15 | „ |
| „ „ 5.—10. | „ | 17 | „ |
| „ „ 10.—20. | „ | 20 | „ |
| „ „ 20.—30. | „ | 15 | „ |
| „ „ 30.—40. | „ | 13 | „ |
| „ „ 40.—50. | „ | 9 | „ |
| „ „ 50.—60. | „ | 4 | „ |
| und darüber | | 3 | „ |

Angaben über die histologischen Veränderungen der Knochen erwachsener Chondrodystrophiker liegen bisher nur sehr spärlich vor. Obduktionen jenseits der ersten Lebensmonate haben hier überhaupt noch nicht stattgefunden.

Das Röntgenogramm, das den Einblick in den Aufbau der Knochen gestattet, und so schon am Lebenden die Veränderungen des Skeletts erkennen läßt, vermehrt auch auf diesem Gebiete die Beobachtungen und gewährt eine schätzenswerte Ergänzung der Sektionsergebnisse. Immerhin sind bei der Seltenheit der Erkrankung die Mitteilungen in der Literatur über einschlägige klinische Befunde noch verhältnismäßig spärlich, so daß auch heute noch der von P. Marie stammende und von Kassowitz wieder aufgenommene Ausspruch: „Man erkennt die Krankheit nicht, weil man sie nicht kennt", — seine Gültigkeit haben dürfte.

Die Chondrodystrophie, welche, wie erwähnt, erst als fötale Rachitis beschrieben wurde, ist scharf von der Rachitis zu trennen, sowohl in den klinischen Erscheinungen, als auch im Wesen des anatomischen Prozesses. Bezüglich einiger vorliegender Mitteilungen über die angebliche Koinzidenz von Rachitis und Chondrodystrophie, dürfte es sich, bei der grundsätzlichen histologischen Verschiedenheit zwischen diesen beiden Krankheitsprozessen, wohl nur um eine irrige Auffassung der klinisch wahrnehmbaren Symptome handeln.

Von Apert stammt das Wort: „Man wird chondrodystrophisch geboren und bleibt chondrodystrophisch, aber man wird rachitisch und kann wieder aufhören es zu sein."

Die Chondrodystrophie ist ein Krankheitsprozeß, der mit angeborener, häufig hochgradiger Mikromelie einhergeht, als Folge fötaler Störung des knorpelig präformierten Skeletts; nach Parrot eine in den ersten Fötalmonaten einsetzende und stabil werdende Erkrankung des epiphysären Knorpels, der nicht in physiologischer Weise wuchert, sondern ganz unregelmäßig und ungenügend. Wenn wir die histologischen Veränderungen genau betrachten, so finden wir an allen knorpelig angelegten Skeletteilen eine Störung der enchondralen Ossifikation; es ist eine Dystrophie des Knorpels nachzuweisen. Das Längenwachstum der Knochen wird verhindert. Da jedoch die Ossifikation vom Periost aus nicht beeinträchtigt ist, werden die Knochen normal dick, oft sogar proportional zu dick. Vorzugsweise befallen sind die Röhrenknochen. Diejenigen Knochen daher, welche, wie die Klavikula, das Fron-

tale, die Parietalia sich auf Kosten des ursprünglichen embryonalen Bindegewebes entwickeln, ohne das Knorpelstadium zu passieren, erreichen eine normale Form und Größe.

Der Schädel ist auffallend groß. Betreffs der Einzelheiten steht im Vordergrund die durch Virchow berühmt gewordene Tribasilarsynostose. Sie ist pathognomonisch für die Chondrodystrophie und bedingt neben der großen Steilheit des Klivus die Verkürzung der Schädelbasis. Virchow hatte 1858 bei der Untersuchung eines chondrodystrophischen Fötus, den er für einen fötalen Kretin hielt, die prämature Synostose des Keilbeins und des Os basilare occip. mit dessen Seitenteilen gefunden. Wir wissen jetzt, daß dieser Befund nichts mit dem Kretinismus zu tun hat. Die Verkürzung der Schädelbasis führt zur Sattelnase. Doch hat Kaufmann darauf hingewiesen, daß die der Chondrodystrophie eigene Verbildung des Gesichts verschiedenen Ursprungs sein kann, daß die bloße Hypoplasie der Nasenoberkieferteile dazu ausreicht, jedenfalls neben der Tribasilarsynostose ihre Rolle in gleichem Sinne spielt.

Auch andere Synostosen erscheinen verfrüht. Breus und Kolisko konstatierten eine Verengerung des Wirbelkanals durch prämature Synostose der Körper mit den Wirbelbögen; Kaufmann an der Synchondrosis sphenooccipitalis und an den Synchondrosen des Occipitale untereinander, wodurch ein sehr enges Foramen occipitale resultieren kann. Collmann vermutet, daß sein Fall wegen Kompression der Medulla nicht lebensfähig gewesen wäre. Frangenheim sagt: „Vielleicht ist in der Stenose des Wirbelkanals die noch unaufgeklärte Todesursache bei den zahlreichen totgeborenen oder unmittelbar nach der Geburt verstorbenen chondrodystrophischen Föten zu suchen.“

Der Befund an den Rippen ist allein für die Chondrodystrophie durchaus typisch. Beim Fötus ist eine rosenkranzähnliche Verdickung an der Knorpelknochengrenze vielfach festgestellt. Dieselbe entsteht durch ein Vorspringen des Rippenknorpels über die Knochenspange oder die Umschalung des Knorpels an der Knorpelknochengrenze durch die glockenartig aufgetriebene Metaphyse.

Von allen Knochen des Skeletts ist das Schlüsselbein allein am spezifischen Krankheitsprozeß stets unbeteiligt. Das Brustbein ist dick, plump und zeigt oft eine stark winklige Knickung des Manubriums gegenüber dem Körper.

Das chondrodystrophische Becken wird von Breus und Kolisko den Zwergbecken zugezählt. Der Formation nach läßt sich ein hochgradig abgeplattetes und ein allgemein verengtes dreiwinkliges Becken unterscheiden. Die abnorme Form ist nach Sumita eine Folge des abnormen Wachstums der den Beckenring bildenden verschiedenen Knochenabschnitte. Das Kreuzbein ist sehr schmal und stark nach hinten geneigt. Dadurch wird der Anschein einer Lordose der Lendenwirbel vorgetäuscht, die aber tatsächlich nicht besteht.

Der Oberschenkel ist stets charakteristisch verändert, oft hochgradig auf die Hälfte und weniger der normalen Länge verkürzt, derb, plump. Die Diaphyse ist meist kurz, oft stark verbogen. Die Epiphysen können zu enormen pilzartigen Tumoren verunstaltet sein. Letzteres aber nur beim Fötus und Neugeborenen. Im späteren Lebensalter finden wir meist breite, flache Epiphysen.

Auch Tibia und Fibula sind stets und meist hochgradig verkürzt. Die Fibula artikuliert sehr häufig nicht an der normalen Stelle des Condylus ext. tibiae, sondern reicht bis in die Höhe des Kniegelenkspalts und bildet mit der Gelenkfläche der Tibia zusammen die äußere Kniegelenkfläche zur Aufnahme des Gelenkkopfes des Femur. Damit hängt wohl auch die häufig so starke Genu-valgum Bildung zusammen.

An der Hand und dem Fuß finden wir neben rückständiger Verknöcherung der Epiphysen häufig prämature Synostosen. Typisch für die Karpalia und Tarsalia ist nach Siegert ihre stets ganz unregelmäßige, zackige Form, das häufig sehr verspätete Auftreten derselben, mit Ausnahme von Kapitatum und Hamatum. Deutlich ist ferner die Verkürzung aller Fingerknochen und die Auftreibung der Metaphysen der Metakarpen, die wie eine Glocke die Epiphysenkerne umgreifen.

Der Humerus ist meist extrem verkürzt, häufig stark verkrümmt, sehr derb, osteosklerotisch. Die Epiphysen können verkleinert, aber auch unverhältnismäßig dick erscheinen. Analoge Veränderungen zeigen auch die Vorderarmknochen. Durch eine sehr starke Ausbildung des Olekranon kann die Streckung des Armes im Ellbogengelenk stark beeinträchtigt werden. Die Verknöcherung der Epiphysen erfolgt, selbst am gleichen Arm, bald vorzeitig, bald verspätet.

Die histologischen Verhältnisse waren, wie erwähnt, bisher

nur an Föten und Neugeborenen, die kurz nach der Geburt starben, studiert. Vor kurzem konnte Frangenheim diese Lücke ausfüllen, indem er bei der Operation der sehr verkrümmten Unterschenkel eines 12jährigen chondrodystrophischen Zwerges kleine Stückchen an der Knorpelknochengrenze der Tibia vorn entfernte und histologisch untersuchte.

Im mikroskopischen Bilde findet man die wichtigsten Veränderungen in der Epiphyse und an der Knorpelfuge. Im gefäßreichen Epiphysenknorpel sind die Zellen nicht rundlich, sondern schmal, spindelförmig. Die Knorpelwucherungszone ist ganz lückenhaft und unregelmäßig. Die Säulenbildung läßt sich nur stellenweise als eine Ausnahme bemerken. Ebenso ungleichmäßig ist die präparatorische Ossifikationszone, die ganz zackig und buchtig verlaufen kann. Inseln von Kalkdepots finden sich zerstreut im Knorpel. Die Diaphysen verhalten sich verschieden; man findet sehr dichtgefügtes Schaftgewebe, wie auch solches von spongiöser Beschaffenheit. Das periostale Knochenwachstum findet in normaler Weise statt. Man hat deutlich den Eindruck, daß die enchondrale Knochenbildung von der periostalen in ihrem Wachstum überholt wird: es besteht eine hochgradige Störung der enchondralen Knochenbildung bei normalem Verhalten der periostalen Ossifikation.

Seit Urtel und Eberth ist ein Bindegewebestreifen an der Grenze der Diaphyse bekannt. Derselbe wird seither konstant festgestellt und als Periostlamelle verschiedenartig erklärt. Knochenwachstum, Form und Gestalt der Knochen werden durch ihn wesentlich beeinflußt. Derselbe schiebt sich meistens zwischen Knorpel und Knochen ein und kann so mächtig entwickelt sein, daß er schon makroskopisch zu erkennen ist. Häufig ist er aber erst durch die mikroskopische Untersuchung nachzuweisen. Wo der Perioststreifen sich eingeschoben hat, da ist nach Kaufmann die Grenze einer enchodralen Knochenentwicklung gesetzt; das Längenwachstum abgeschnitten; nur an den Stellen, wo Knorpel und Knochen sich direkt berühren, kann von einem Längenwachstum auf dem Wege enchondraler Knochenbildung noch die Rede sein.

Der Perioststreifen ist für die Chondrodystrophie ein charakteristischer Befund, der bei den anderen fötalen Skeletterkrankungen niemals gesehen worden ist. Die Frage nach dem Zustandekommen dieses Streifens, der jedes Längenwachstum aufs schwerste be-

einträchtigt, selbst aufhebt, sobald er gänzlich Diaphyse und Epiphyse scheidet, ist verschieden beantwortet worden. Auf die einzelnen Theorien will ich hier nicht näher eingehen.

Die inneren Organe, wie das Zentralnervensystem, bieten normalen Befund. Die Intelligenz ist stets vollkommen intakt, ja manchmal sogar auffallend gut entwickelt.

Die Zahnung erfolgt normal. Die Genitalien zeigen normale Entwicklung und Funktion. Die Muskulatur ist meist sehr entwickelt, oft ungewöhnlich kräftig. Sie erlaubt dem Chondrodystrophischen Kraftleistungen, wie sie der zurzeit mit dem Zirkus Sarrasani reisende Clown allabendlich darbietet.

So bekannt uns die pathalogische Anatomie der Chondrodystrophie geworden, so unbekannt und nach wie vor völlig in Dunkel gehüllt ist die Pathogenese der Erkrankung. In erster Linie ist sichergestellt, daß das Leiden sowohl vom Vater, wie der Mutter vererbt werden kann. Solche Beobachtungen stammen von Peloquin (4 Geschwister, 2 Brüder und 2 Schwestern); Poncet und Leriche (Bruder und Schwester). Lepage und Guéniot sahen das Leiden bei zwei Müttern und deren Kindern. Bei den Fällen von Porak und Baldwin wurden die chondrodystrophischen Zwerginnen, wie auch sonst immer, durch Kaiserschnitt entbunden. Die Kinder boten die Zeichen der mütterlichen Erkrankung. Charpentier sah eine 23jährige Kranke, deren Schwester, Vater und Urgroßvater chondrodystrophische Zwerge waren. Boekh berichtet von dem Vorkommen der Krankheit in sechs Generationen, Decroly vom 6jährigen Kinde eines gleichfalls chondrodystrophischen, 28jährigen Vaters. Albert Weil von einer 7köpfigen Familie, in welcher der Vater und 3 Kinder an Chondrodystrophie leiden, die Mutter und zwei andere gesund sind. Der 20jährige Sohn und die 12jährige Tochter ergaben fast identischen radioskopischen Befund.

Jedenfalls aber gehört es zu den seltensten Ausnahmen, daß die Erkrankung übertragen wird. In der Anamnese der überwiegenden Mehrzahl der aus der Literatur bekannten Fälle der Überlebenden, wie auch der Föten fehlt jede Angabe der Heredität. In den meisten Fällen wird ausdrücklich betont, daß die Aszendenz völlig normalen Körperbau hatte.

Die Behauptung verschiedener Autoren, daß eine krankhafte Beschaffenheit der Schilddrüse als ätiologisches Moment in Be-

tracht zu ziehen sei, ist durch Sumitas eingehende mikroskopische Untersuchungen mit Sicherheit und lückenlos widerlegt. Es steht fest, daß keine, irgendwie geartete Störung des Knochenwachstums das geringste zu tun hat mit Schilddrüsenveränderungen.

Von anderen Autoren (Porak, Cestan, Durante, Nathan) wurde die Ätiologie in einer auf Infektion beruhenden toxischen Schädigung des primordialen Knorpels gesehen; vielfach wurde auch Tuberkulose, Lues, Geisteskrankheit angeschuldigt, doch ohne jede Begründung.

Kaufmann unterscheidet auf Grund seiner umfangreichen Untersuchungen von 13 Föten, 3 verschiedene Abarten der Krankheit:

1. eine Chondrodystrophia malacica,
2. eine Chondrodystrophia hypoplastica,
3. eine Chondrodystrophia hyperplastica.

Siegert steht auf dem Standpunkte, daß klinisch ein Unterschied zwischen diesen 3 Formen am älteren Kinde und am Erwachsenen nicht möglich ist. Kaufmanns Unterscheidungen gelten histologischen Merkmalen am toten Fötus oder der Leiche des Neugeborenen. Später verschieben sich dieselben, wie das Radiogramm lehrt, derart, daß hypoplastische neben ausgesprochen hyperplastischen, auch malakische Knorpelprozesse, bei demselben Kranken neben oder nacheinander verlaufen und zur wechselnden Gestalt der Diaphyse, der Epiphysen wie der Gelenke beitragen.

Klinisch können wir also nur vom chondrodystrophischen Zwergwuchs sprechen, ohne die Kaufmannschen drei Unterarten zu berücksichtigen.

In großen Umrissen könnte man das Bild eines mit Chondrodystrophie behafteten Individuums folgendermaßen skizzieren: Ein Zwerg mit übergroßem Schädel, Sattelnase, einem durch Obesitas häßlichen Gesicht, vorspringender, aufgetriebener Stirn, sehr verkürzten, oft krummen Gliedern, so daß die Beine zum Rumpf stets zu kurz sind und die Fingerspitzen die Ebene des Hüftgelenkes nicht immer erreichen, vorgetriebenem Bauch und deutlicher Krümmung der Lendenwirbelsäule.

Es zeigt sich eine förmliche „Familienähnlichkeit“ aller dieser Zwerge: der Gesichtsausdruck, die Stellung, die sie mit Vorliebe einnehmen, verstärken noch die durch die Gleichartigkeit des Skelettbaues bedingte Ähnlichkeit des Gesamteindruckes. Auch

ihr Gang ist in der Regel charakteristisch, watschelnd, auffallend unschön gegenüber der überkräftigen Statur mit herkulischen Muskeln und mächtigen Fettpolstern. Dabei sind sie aber oft körperlich gewandt.

Das Kind bringt die Mißbildung in voller Entwicklung mit zur Welt. Der chondrodystrophische Säugling zeigt bereits alle charakteristischen Merkmale und behält dieselben zeitlebens. Niemals wurde in höherem Alter ein besonderes Zurückgehen der Erscheinungen, ein völliger Ausgleich der Skelettdeformitäten beobachtet.

Schon beim Fötus und Neugeborenen ist das Mißverhältnis zwischen Länge und Kopfumfang sehr auffallend. Beim normalen Neugeborenen beträgt der Kopfumfang 67% der Körperlänge; hier 90 bis zu 121%. Dieses Mißverhältnis dauert beim Lebenden an.

Noch größer ist das Mißverhältnis zwischen oberer und unterer Körperhälfte. Während beim Erwachsenen das Os pubis ziemlich genau in die Mitte der Körperhälfte fällt, stellt sich das Verhältnis, statt 1 : 1, beim erwachsenen Chondrodystrophiker auf 1 : 0,4 — 0,6, nach den übereinstimmenden Zahlen von Breus, Kolisko, P. Marie, Frangenheim, Swoboda, Siegert. Die Beine können auf die Hälfte und weniger der normalen Länge reduziert sein. Ihre Kürze allein bedingt den Zwergwuchs der Chondrodystrophie; sie haben die Beine eines 6jährigen Kindes unter dem Körper des Erwachsenen.

Sehr lehrreich ist folgende Tabelle, in der P. Marie zwei chondrodystrophische Clowns mit einem Kinde von 8 Jahren vergleicht:

| | Anatole 41 Jahre | Claudius 16 Jahre | Knabe 8 Jahre |
|---|---|---|---|
| Länge | 122 | 107,5 | 116 |
| Kopfumfang | 67!! | 59 | ca. 41 |
| Oberarm | **13** | **11** | **21** |
| Unterarm | 17,7 | 15 | 17,5 |
| Oberschenkel | **23** | **18,5** | **27** |
| Unterschenkel | 24 | 22 | 26,5 |

Die Größe der chondrodystrophischen Zwerge beträgt durchschnittlich 110—125 cm. Der kleinste beschriebene erwachsene Fall von Boekh war 95 cm; der größte, von Porak beschriebene, eine Frau von 150 cm.

Am stehenden Individuum gehen die herunterhängenden Arme nur bis zur Taille, höchstens bis zur Höhe des Trochanter, im Gegensatz z. B. zum rachitischen Zwerg, dessen lange Arme oft genug mit den Fingerspitzen bis zum Knie reichen. P. Marie hat darauf aufmerksam gemacht, daß die Vorderarme länger als die Oberarme seien, ebenso an den Beinen; also umgekehrt, wie beim normalen Menschen; doch ist dieser Befund nicht konstant.

Charakteristisch ist auch die Form der Hände dieser Zwerge. Kurze, plumpe, fleischige Finger, die vielfach gleich lang sind, geben der Hand ein viereckiges Aussehen. Sehr häufig wird eine Form der Hand gesehen, die treffend mit einem Dreizack verglichen wird, „main en trident"; von den englischen Autoren: Tridenthand genannt. Es besteht eine Spreizstellung der Finger zwischen Mittel- und Ringfinger und eine starke Abduktion des Daumens. Ein sehr instruktives Bild einer solchen Radspeichenhand findet sich in den Abbildungen bei P. Marie, Cestant usw. Die Endglieder der Finger sind teils radialwärts, teils ulnarwärts abgewichen. An den Füßen finden wir dieselben Veränderungen.

Die Lendengegend ist tief eingesattelt. Die Glutäen sind sehr entwickelt mit mächtiger Entfaltung der Weichteile.

Die anfangs bedeutende Adipositas ist später meistens geschwunden. In den ersten Lebensjahren sind die Weichteile über den verkürzten Extremitäten „harmonikaartig" zusammengeschoben, besonders an der Vorderfläche der Ober- und Unterschenkel.

Über den Verlauf der Erkrankung ist zu sagen, daß die Kinder, welche mit Chondrodystrophie behaftet zur Welt kommen, abgesehen von den Skelettveränderungen, eine normale Entwicklung zeigen. Ernsthaft bedroht ist das Leben nur in der fötalen Periode. Ein jedenfalls sehr großer Prozentsatz aller Fälle von Chondrodystrophie stirbt bereits im sechsten bis neunten Fötalmonat; ein weiterer bald nach der Geburt, die wegen des großen Schädels nicht leicht erfolgt. Jedoch nach Überstehen dieser kritischen Periode ist die Lebensfähigkeit durch das Leiden nicht weiter bedroht. Die Kinder lernen zur richtigen Zeit sprechen und laufen. Nur wo die Knochenaffektion eine besonders hochgradige und der Gesundheitszustand aus anderen Gründen ein ungenügender ist, kann das Gehen gelegentlich auch verspätet erlernt werden. Das Gehör ist gut; in der Schule kommen sie gut

vorwärts, überragen sogar häufig ihre Mitschüler an Intelligenz. Die Männer sind zeugungsfähig, die Frauen konzipieren. Der Haarwuchs ist normal entwickelt.

Das Auftreten der Epiphysenkerne erfolgt durchaus unregelmäßig. Einzelne, vor allem die Knochenkerne der Phalangen an Hand und Fuß, treten sehr verfrüht auf; andere sehr verspätet, mitunter sogar an der gleichen Hand.

Der Schädel pflegt im weiteren Verlauf seine großen Dimensionen zu behalten. Die Gelenke können durch die anormalen Epiphysen zum Teil in der Beweglichkeit behindert werden. Besonders am Ellbogengelenk findet sich manchmal eine behinderte unvollständige Streckung, die durch eine anormale Länge der Ulna an ihrem medialen Ende bedingt sein kann. Den gleichen Befund an der Fibula habe ich bereits erwähnt.

Die bei der Geburt oft tief eingesattelte Nase mit breitem Rücken kann später eine normale Gestalt durch allmähliches genügendes Wachstum der knöchernen und knorpligen Nase erhalten. Dagegen pflegt die Lendeneinsattlung später noch zuzunehmen, durch größere Horizontalabweichung des Kreuzbeins. Auch der Beckeneingang erfährt eine immer größere Beschränkung in sagittaler Richtung, die Konjugata erreicht beim ausgewachsenen Individuum kaum 3—4 cm. Die anfangs sehr häßlichen Extremitäten können später, infolge Schwindens der Obesitas, abgesehen von ihrer zwerghaften Kürze, ein normales Aussehen erhalten.

Wie einige veröffentlichte Fälle lehren, können die chondrodystrophischen Zwerge das sechste bis siebente Jahrzehnt erreichen. An der Deszendenz hat es ihnen nicht gefehlt, wenn auch die chondrodystrophischen Zwerginnen ausnahmslos nur durch Sectio caesarea vom lebenden, fast stets normalen Kinde entbunden werden konnten.

Was die Differentialdiagnose anbetrifft, so kommt es beim Fötus und Neugeborenen zu echter Mikromelie, d. h. hochgradiger Verkürzung der Extremitäten auch bei der Osteogenesis imperfecta. Der charakteristische Befund der zahllosen Knochenbrüche, wie der minimalen Entwicklung von Knochengewebe selbst, die Zerreiblichkeit und Brüchigkeit des Knochens, das Fehlen der typischen Veränderungen an den Epiphysen, die hochgradige Beteiligung der Diaphysen gestatten mühelos die Unterscheidung vom chondrodystrophischen Zwergwuchs.

Was die Behandlung anbelangt, so ist abgesehen von chirurgischen und orthopädischen Eingriffen zur Beseitigung besonders schwerer Knochendeformitäten (hochgradige Verbiegungen von Femur und Tibia), eine kausale Therapie ausgeschlossen.

Ich möchte nun zur Beschreibung eines Falles von chondrodystrophischer Skeletterkrankung übergehen, der wegen seiner außerordentlichen Seltenheit und Eigenart besonderes Interesse verdient.

Das Kind wurde vor einiger Zeit der akademischen Kinderklinik in Köln a. Rh. zugeführt. Herr Prof. Siegert, der den Fall zuerst erkannte und in seiner Arbeit über chondrodystrophischen Zwergwuchs (Ergebnisse der inneren Medizin und Kinderheilkunde, Bd. 7, 1912) bereits kurz erwähnte, übergab mir denselben zur genaueren Beschreibung und Veröffentlichung. Die Radiogramme erfolgten im Zentral-Röntgeninstitut der städtischen Krankenanstalten in Köln. Die Aufnahmen verdanke ich Herrn Prof. Dr. Gräßner.

Es handelt sich hier um ein Kind mit einseitiger Chondrodystrophia fötalis. Die kranke Seite ist die rechte. Allerdings zeigen sich bei sehr genauem Betrachten des Röntgenbildes auch auf der linken Seite einige ganz vereinzelte und geringfügige Veränderungen. Von Mikromelie aber ist links nicht die geringste Spur vorhanden.

Schon ein flüchtiger Blick auf das Radiogramm zeigt den enormen Unterschied zwischen der äußerst schwer erkrankten rechten und der im ganzen, man kann wohl sagen, gesunden linken Seite.

Wir können also ohne Zweifel hier von einer Chondrodystrophia unilateralis oder Hemichondrodystrophia fötalis sprechen.

Es ist der erste Fall dieser Art, der zu unsrer Kenntnis gelangt, wenigstens liegt in der ganzen Literatur eine Beobachtung gleicher Art bisher nicht vor.

In allen sonst bis jetzt beschriebenen Fällen trat die Erkrankung streng symmetrisch auf.

Über unseren Fall wäre nun folgendes zu berichten: F. W. 14 Monate altes Kind, weiblichen Geschlechts. Von drei Geschwistern die jüngste, die beiden anderen kerngesund, ebenso die Eltern. In der ganzen Familie völlig normale körperliche wie auch geistige Entwicklung.

Die Anamnese ergibt also auch in unserem Falle, wie in den meisten anderen, keinerlei Anhaltspunkt für irgend eine hereditäre Beeinflussung.

Bei der Geburt des Kindes wurde nichts Auffallendes bemerkt. Mit 14 Tagen fiel der Mutter auf, daß Arm und Bein auf der rechten Seite dicker waren als links. Mit 2 Monaten bemerkten die Eltern, daß das rechte Bein auch kürzer sei als das linke. Der Arzt bezweifelte dies angeblich anfangs, bestätigte jedoch mit 3 Monaten die Richtigkeit der Beobachtung. Ein dann konsultierter Chirurg konstatierte Lymphstauung an den rechten Extremitäten, riet aber nichts zu tun. Der Hausarzt dachte an nervöse Einflüsse trophischer Art, mangelhafte Ernährung. Das Kind wurde deshalb erst mit Stauung und hinterher mit Arsenik behandelt, 9 Monate hindurch; alles ohne jeden Erfolg.

Bei der jetzigen Untersuchung ergab sich folgendes: 14 Monate altes Mädchen von blühender, gesunder Hautfarbe, gutem Ernährungszustand und kräftig entwickelter Muskulatur. Abgesehen von der Skeletterkrankung, hat sich das Kind bisher kräftig und normal entwickelt, war sonst stets gesund, auch frei von Verdauungsstörungen.

Betrachtet man die kleine Patientin, so fällt auf den ersten Blick ins Auge die übermäßige Größe des Kopfes, mit „balkonartig“ vorspringender Stirn; die hydrozephale Form des Schädels, nach Kassowitz — doch ohne Hydrozephalus. Der Umfang des Kopfes beträgt 46 cm.

Die Einziehung der Nasenwurzel ist vorhanden, doch nur in geringem Grade. Der Gesichtsausdruck ist lebhaft und bietet absolut nichts Kretinistisches. Die geistigen Fähigkeiten entwickelten sich bisher in normaler Weise. Das Gehör ist gut.

Der Zahndurchbruch setzte zur richtigen Zeit ein. Der Brustkorb hat einen Umfang von 43/46. Die Schlüsselbeine sind ohne Veränderungen. Die Rippen sind links vollkommen normal konfiguriert, rechts breiter mit Auftreibungen an der Knorpelknochengrenze.

Die Extremitäten erscheinen links völlig normal, von schlanker Form und dem Alter entsprechender Länge, die Haut gesund und unverändert. Rechts fällt sofort die hochgradige Mikromelie auf.

Ich führe zur Illustration einige Maße an im Vergleich mit denen der linken Seite, die dem normalen entspricht.

| | | | |
|---|---|---|---|
| Länge von | Oberarm: | rechts 8 cm | links 13,5 cm |
| | Unterarm: | „ 8,5 „ | „ 12 „ |
| | Hand: | „ 7 „ | „ 7,5 „ |
| Länge von | Oberschenkel: | rechts 10,5 cm | links 18 cm |
| | Unterschenkel: | „ 12 „ | „ 16 „ |
| | Fußsohle: | „ 10 „ | „ 11,5 „ |

Auch im Umfang bestehen zwischen rechts und links hochgradige Differenzen:

| | |
|---|---|
| Oberarm | 16 : 12,5 |
| Unterarm | 14 : 11 |
| Oberschenkel | 29 : 22 |
| Wade | 19 : 14 |

Eine Verkrümmung der äußerst kurzen, dicken und klobigen rechten Extremitäten besteht nicht, ebensowenig eine Behinderung in der Beweglichkeit der Gelenke. Das Unterhautzellgewebe ist rechts sehr fettreich. Namentlich am Oberschenkel, dann aber auch am Oberarm, Unterarm, an der Hand, dem Knie und dem Fuß finden sich, besonders über den Gelenken, tiefeingezogene Hautfalten, neben denen sich die fettreiche Haut prall hervorwölbt. Man hat dabei den Eindruck, wie er von Kaufmann u. a. für Föten beschrieben wurde, als ob das Kind in einer für die kurzen Glieder zu langen Haut stecke, in einem „zu weiten Gewand", oder, wie Frangenheim treffend sagt, man möchte glauben, daß die knöcherne Achse der Gliedmaßen zentralwärts zurückgezogen, die Haut gefaltet und eingestülpt hätte.

Auch die Hand erscheint rechts etwas verkürzt, klobig, fleischig, dem Aussehen nach plumper als links. Die Finger sind annähernd gleich lang, dick. Die drei Mittelfinger bieten die charakteristische Dreizackstellung. Die linke Hand ist normal geformt.

Die Wirbelsäule ist von normaler Länge, eine Deformierung nicht zu erkennen.

Röntgenbefund. Das Röntgenogramm belehrt uns über unsern Fall sehr klar und gibt eine bessere Schilderung als alle Worte. Es zeigt die hochgradigen Wachstumsstörungen der rechten Seite in anschaulichem Gegensatz zu den fast normalen Verhältnissen der linken Körperhälfte.

Die Klavikulae sind beiderseits normal entwickelt; wie auch in den anderen bisher beschriebenen Fällen dieser Knochen unverändert gefunden wurde. Die Cavitas glenoidalis ist links ziemlich deutlich, rechts nur wenig ausgebildet.

Am rechten Humerus bietet die Diaphyse eine vom normalen (linken) Bild durchaus abweichende Gestaltung. Der Schaft ist dick, plump und sehr kurz. Das obere und untere Ende ist vollkommen unregelmäßig gestaltet, zackig und zerklüftet. Die epiphysären Diaphysenenden sind aufgetrieben, breit, nach den Seiten

spitz ausgezogen. In der Gegend der Knorpelfuge finden sich einige unregelmäßige Ossifikationsstreifen, die gegen den Epiphysenknorpel vordringen.

Der Skapulaschatten tritt rechts nicht so deutlich hervor. Das rechte Akromion zeigt mehrfache Aufhellungen.

Gegenüber dem verbreiterten r. Humerus erscheinen Radius und Ulna noch verhältnismäßig schlank, doch sind auch sie in der Diaphyse kürzer und dicker als links; die epiphysären Enden verbreitert, ganz unregelmäßig und zackig begrenzt.

Handwurzelknochen fehlen, außer Kapitatum und Hamatum. Die Metakarpen sind rechts ebenfalls kurz und plump. Gegen

ihre Epiphysen, die vorhanden sind, setzen sie sich nicht gradlinig, sondern zackig und ganz unregelmäßig ab.

An den rechten unteren Extremitäten finden sich ganz analoge Veränderungen, nur in noch höherem Maße. Hochgradige Verkürzung der sehr dicken, plumpen Diaphysen. Enorme Auftreibung der epiphysären Diaphysenenden; die Breite entspricht hier fast der Länge der ganzen Diaphyse.

In den Epiphysengegenden finden sich Ossifikationsherde, die mit unregelmäßigen Grenzlinien bis in die knorpelige Epiphyse reichen und dem Knochen dadurch ein zerklüftetes Aussehen geben. Die Metaphysen umgreifen gleichsam becherförmig die noch knorpeligen Epiphysenlinien. Der Femurkopf ist rechts in seiner runden Form ausgeprägt, gibt jedoch einen geringeren Schatten als auf der gesunden Seite. Während links der normale Epiphysenspalt vorhanden ist, fehlt derselbe auf der rechten Seite. Die Epiphysenkerne des Trochanter maior und minor sind nicht sichtbar. Die Hüftgelenkspfanne ist rechts unregelmäßig gestaltet, ein eigentlicher Pfannenboden kaum zu erkennen. Die ganze rechte Beckenhälfte zeigt zerklüftete, unregelmäßige Konturen.

Alle Knochen des rechten Fußes zeigen die schwersten Veränderungen und sind ausnahmslos im Wachstum erheblich zurückgeblieben. Besonders deutlich sind die Veränderungen der einzelnen Knochen des Fußes auf einer Seitenaufnahme zu erkennen. Ein normaler, glattrandig begrenzter Knochen ist nicht vorhanden. Tarsalknochen sind vier erkennbar. Metatarsi und Phalangen verhalten sich ähnlich wie bei der Hand.

Die Brust- und Lendenwirbel weisen keine Deformitäten auf. Die Rippen sind an der Knorpelknochengrenze rechts verdickt und im ganzen von etwas breiterer und plumperer Form als links.

Auf der linken Seite lassen sich krankhafte Prozesse sofort nicht erkennen, doch bei genauem Zusehen sieht man kleine Aufhellungen am unteren Diaphysenende der Ulna, ebenso an der oberen Femur- und Tibiaepiphyse. Der vordere Rand der Fossa sigmoidea ulnae, die Gegend des Processus coronoideus ist etwas unregelmäßig gestaltet, desgleichen das untere Diaphysenende der Speiche. Auch einige der Metakarpal- und Phalangealknochen der Hand, ebenso des Fußes zeigen nicht die sonst glatten Umrandungen, sondern geringe Unregelmäßigkeiten.

Wir sehen also im Röntgenbild, um den Befund kurz zu-

sammenzufassen, die schweren Wachstumsstörungen der ganzen rechten Körperhälfte, vor allem das hochgradige Zurückbleiben im Längenwachstum der rechten Extremitätenknochen. Demgegenüber treten die geringen Unregelmäßigkeiten auf der linken Seite klinisch vollständig in den Hintergrund. Außerdem zeigt uns das Röntgenbild, daß in diesem Fall eine Verlangsamung der Ossifikation auf der rechten Seite vorhanden ist. In einigen Fällen wurde auch verfrühte Ossifikation beschrieben. Nach Siegert soll dieselbe, mitunter selbst am gleichen Fall, sowohl verfrüht wie auch verlangsamt auftreten.

Wenn wir uns die Frage vorlegen, was nun weiter aus diesem Kinde wird, so ist zunächst zu sagen, daß die schweren Wachstumsstörungen der rechten Seite ihren Abschluß finden werden zurzeit der Beendigung des Knochenwachstums, etwa im 18. bis 20. Lebensjahre, mit dem fatalen Resultat einer hochgradigen bleibenden Differenz zwischen den linken und rechten Extremitäten.

Im übrigen aber wird kein Unterschied gegenüber der normalen körperlichen und geistigen Entwicklung bestehen.

Zu erwähnen wäre ferner, daß bei einer später eventuell eintretenden Geburt wegen der Deformität des Beckens voraussichtlich Kunsthilfe, wahrscheinlich die Sectio caesarea, erforderlich sein wird.

Jetzt wird das Kind in kurzem eine Prothese erhalten, die dem zunehmenden Mißverhältnis im Längenwachstum angepaßt werden muß. Sonst ist leider die Therapie gegenüber der Erkrankung vollkommen machtlos.

Über die genaue Zeit der Entstehung des Leidens ist bis jetzt nichts Sicheres bekannt. In unserem Falle läßt die einseitige Lokalisation des Krankheitsprozesses an einen sehr frühen Beginn zur Zeit der ersten Anlage in der 3. bis 4. Woche der embryonalen Entwicklung denken.

In bezug auf die Ätiologie und Pathogenese stehen wir auch in diesem Falle vor einem Rätsel.

## Literatur.

Apert, Arch. des malad. de l'enf., 1910, S. 397.
Berger, Fortschr. a. d. Geb. d. Röntgenstr., 15, 1907.
Bökh, Arch. f. Gyn., 43, 1893.
Cestan, Nonv. iconogr. de la Salp., 14, 1901, Nr. 4.

Collmann, Virch. Arch., 166, 1901.
Frangenheim, Ergebn. d. Chir. u. Orthop., Bd. 4, 1912.
Kassowitz, Verh. d. Ges. f. Kinderheilk., 1902.
Kaufmann, Untersuch. über die sog. föt. Rach., Berlin 1892.
Kirschberg u. Marchand, Ziegl. Beitr., 5.
Kolisko u. Breus, Die patholog. Beckenformen, Bd. 1, 1900.
Leriche, De l'achondroplasie chez l'adulte Gaz. des hôp., 1904.
P. Marie, Presse méd., 14. Juli 1900.
Nathan, Amer. journal of Med. Sc., 1904.
Parrot, La syph. héréd. et la rachit., Paris 1866.
Porak, De l'achondropl. Clermont, 1890.
Schrumpf, Berl. klin. Wochenschr., 1908, 48.
Sumita, Jahrb. f. Kinderheilk., 1911, 73.
Schirmer, Zentralbl. f. Grenzgeb., 10, 1907.
Siegert, Ergebn. d. inneren Med. u. Kinderheilk., 1912, Bd. 8.
Virchow, Virch. Arch., 94, 1883.

## Lebenslauf.

Ich, Julius Nathanson, israel. Konfession, wurde am 26. X. 1879 als Sohn des Kaufmanns Albert Nathanson und seiner Ehefrau Friederike geb. Arendt zu Königsberg i. Pr. geboren. Am Friedr.-Wilhelm-Gymnasium in Cöln bestand ich Ostern 1899 die Reifeprüfung. Darauf studierte ich Medizin, und zwar vier Semester in Bonn, ein Semester in Göttingen, sechs in München. Die ärztliche Vorprüfung bestand ich Herbst 1901 in Göttingen, das ärztliche Staatsexamen am 21. September 1905 in München. Bis zur gegenwärtigen Zeit war ich am Diakonissenkrankenhaus in Duisburg, am evangelischen Krankenhaus und den städtischen Krankenanstalten in Cöln als Assistenzarzt tätig.

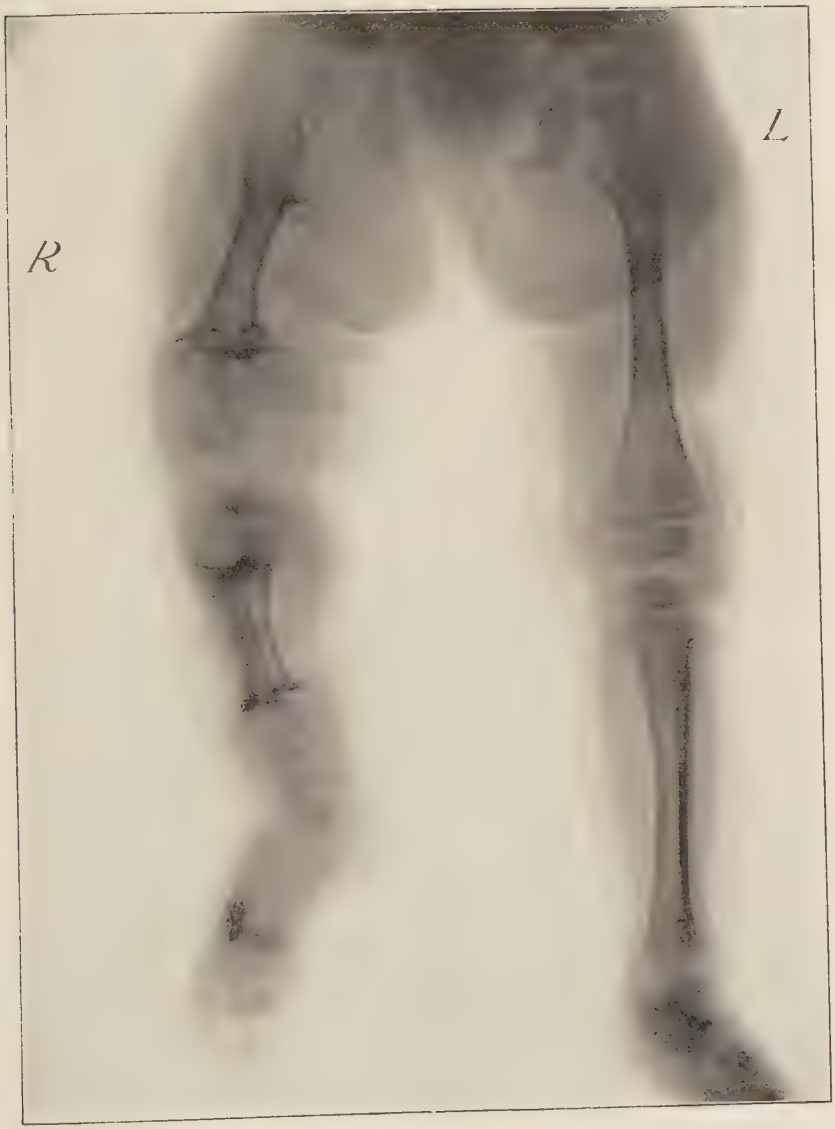


J. Nathanson.

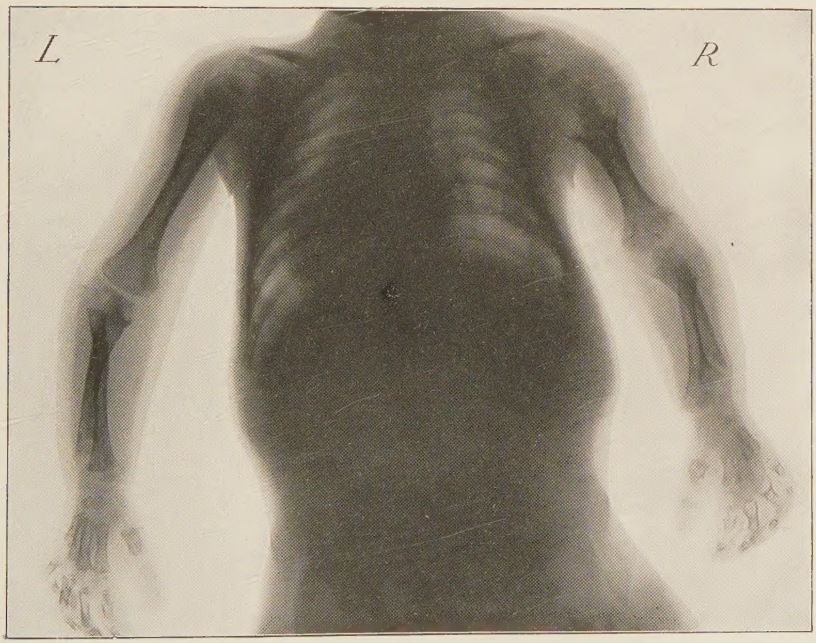


J. Nathanson.